

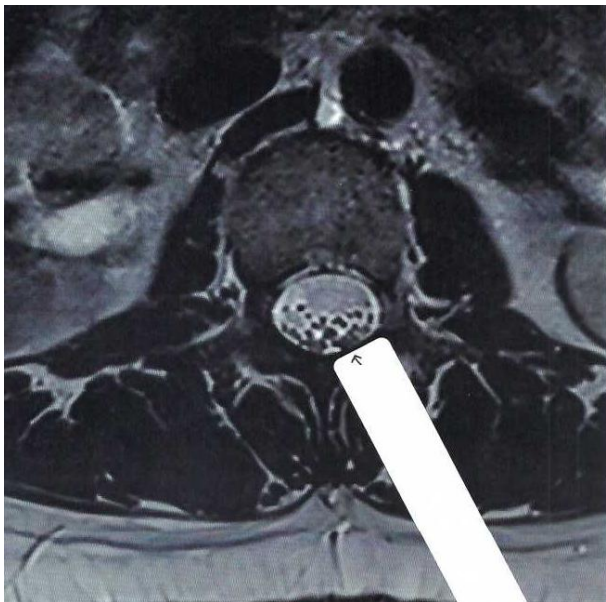
NA DE BEVALLING  
GEVALSVERSLAG ARACHNOIDITIS

Dit bulletin is ingegeven door de gebrekkige tot afwezige zorg die wordt verleend aan patiënten na een bevalling, een ruggenprik of een epidurale injectie.

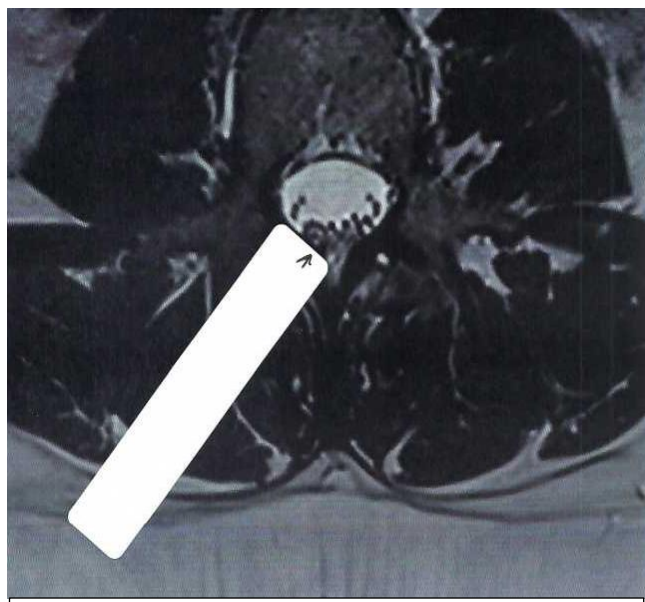
**Dit geval:** Een 27-jarige vrouw onderging in december 2025 een bevalling met ruggenprik. Na de bevalling kreeg ze hoofdpijn en in januari 2026 een bloedpatch. Na de bloedpatch kreeg ze rugpijn met uitstraling naar haar benen. Haar benen brandden en ze voelde zich enigszins gevoelloos. In februari 2026 werd een tweede bloedpatch toegediend, waarna haar symptomen verergerden. Ze raadpleegde diverse artsen die geen antwoord hadden en raakte gedeeltelijk verlamd. Ze kreeg verschillende medicijnen en gedurende 5 dagen intraveneus methylprednisolon, 1000 mg per dag. Haar pijnscore daalde van 10 naar 6. In april werd ze gestart met de volgende medicatie:

1. Ketorolac 10 mg 2 keer per week
2. Methylprednisolon 4 mg 3 keer per week
3. Hydrocodon 5/375 mg zo nodig
4. PEA 1200 mg 's ochtends en 's avonds
5. Glutathion 500 mg per dag
6. Pregabaline en duloxetine

Hieronder staan twee MRI-scans met aantekeningen die de ontwikkeling van Adhesive Arachnoiditis.



Een kluwen zenuwwortels lijkt vast te zitten aan het arachnoid membraan.



De zenuwwortels lijken samengeklonterd en vast te zitten aan het arachnoid membraan.

**Belangrijk punt:** De behandeling van deze vrouw werd ongeveer 4 maanden uitgesteld. Rugpijn en neurologische symptomen na een lumbaalpunctie, spinale anesthesie of epidurale injectie vereisen onmiddellijke evaluatie en behandeling om hopelijk AA te voorkomen.